

79. srečanje

SZGH

Slovensko združenje za
gastroenterologijo in hepatologijo

SKLOP 3 · PAPILA VATERI

[datum] · [kraj]

SLIKOVNA DIAGNOSTIKA · PAPILA VATERI

Slikovna diagnostika pri obravnavi ampularnih lezij

Kdaj naročiti CT, kdaj MR — in kdaj nobenega.

dr. Rok Dežman, dr.med., specialist radiolog

[UKC Ljubljana / Klinični inštitut za radiologijo]

Naključna najdba.

*62-letni bolnik. Asimptomatski.
CT trebuha zaradi spremljanja drugega malignoma.*

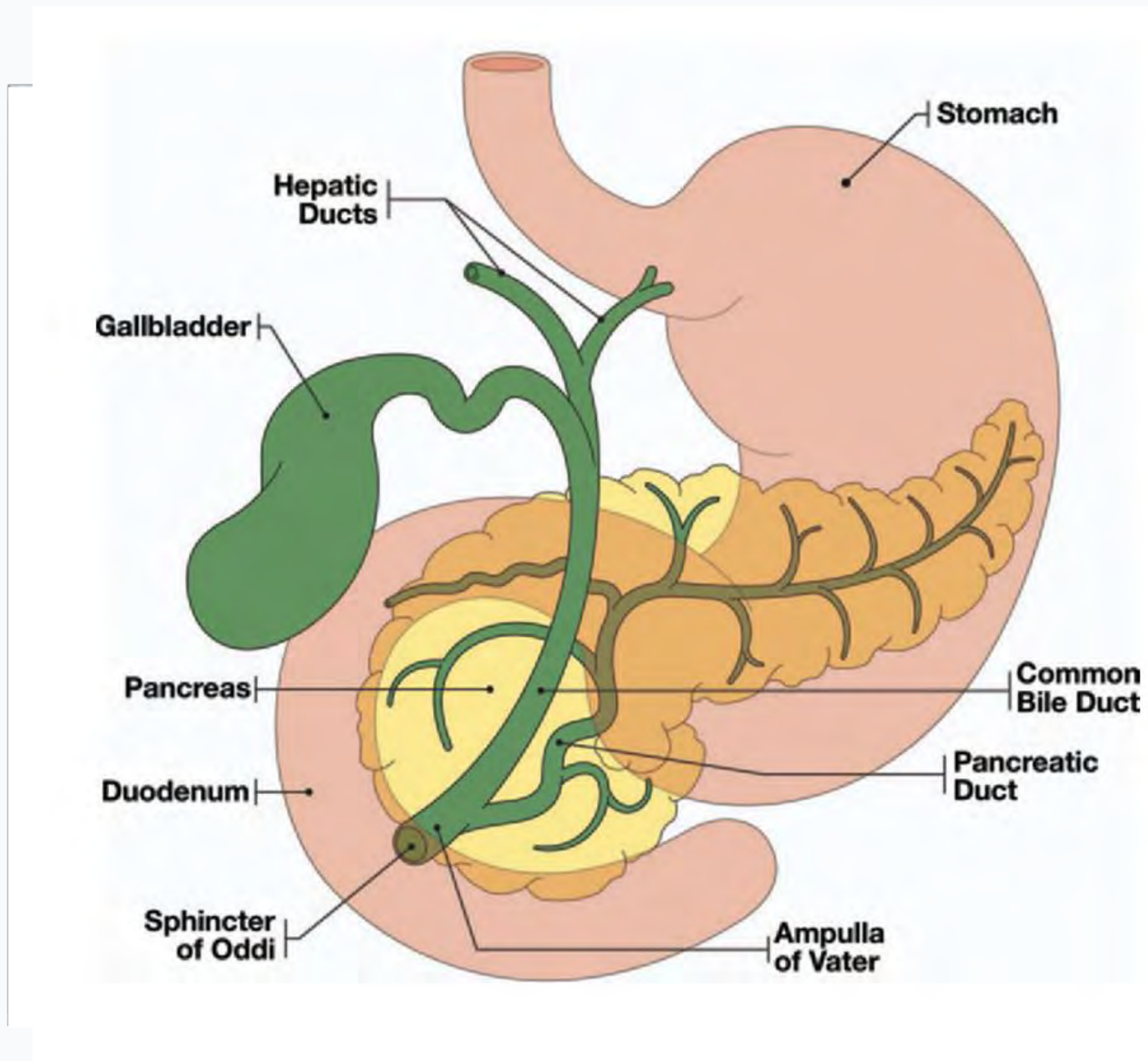
Radiolog opiše:
»ekspanzija papile Vateri, blago razširjen ductus choledochus do 9 mm; brez jasne mase v pankreasu«

Bolnik nima ikterusa, jetrni testi v mejah normale.

Kaj zdaj?

- Je to **ampularni tumor** ali kaj drugega?
 - Kaj nam CT in MR **lahko** povesta?
 - Kaj nam **ne moreta** povedati?
-

Papila Vateri — svoj subjekt.



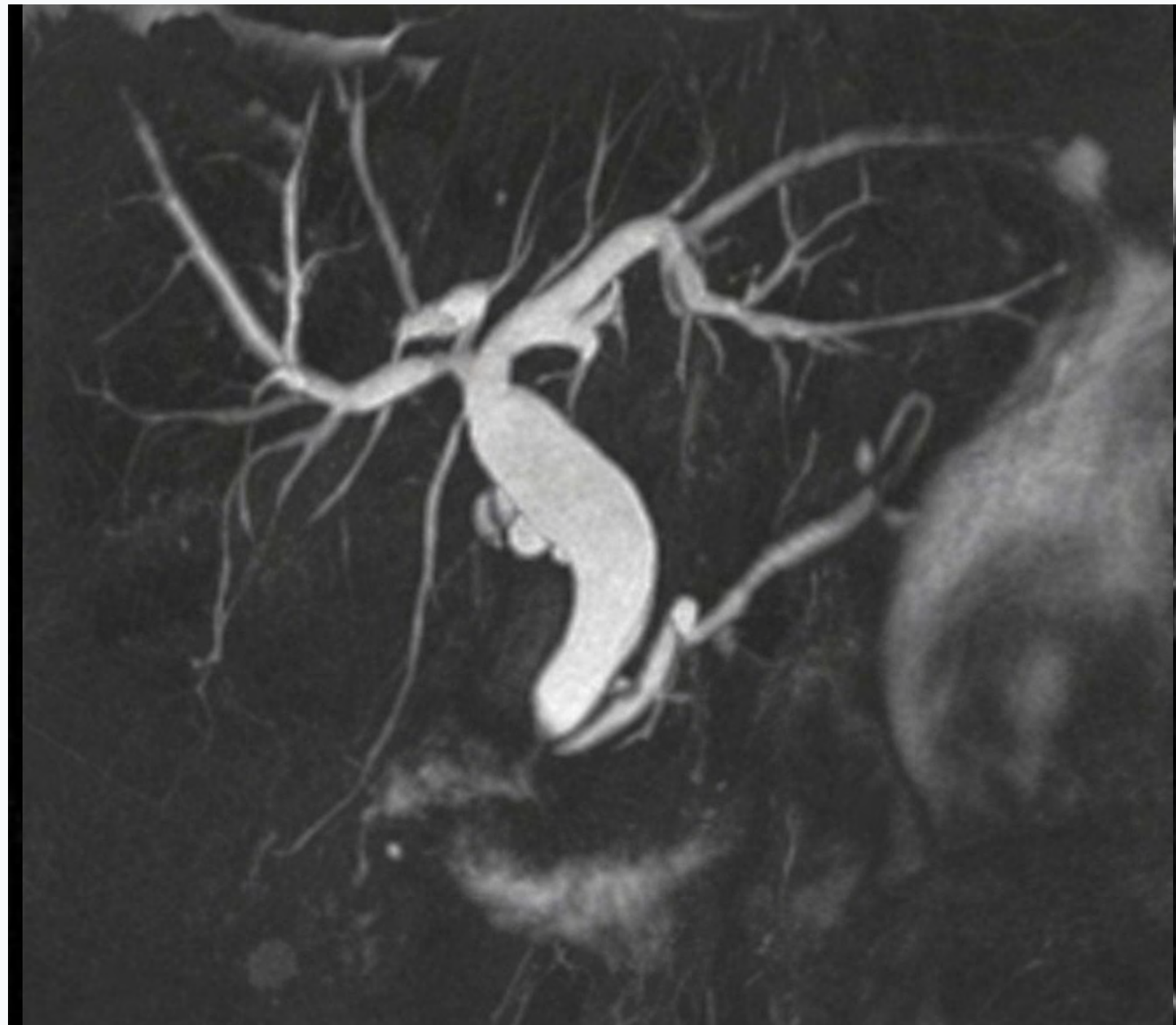
Anatomski stik dveh sistemov,
vendar *lasten* tumorski entiteta.

- Ampularni tumor **ni** pankreasni adenokarcinom in **ni** distalni holangiokarcinom.
- Nizka incidenca – slabo poznana s strani radiologov¹
- Benigna lezija (adenom) ima **26–65 % doživljenjsko tveganje** maligne transformacije.¹
- Klinično se kaže z obstrukcijo (ikterus, dilatacija), ali — vse pogosteje — **kot — kot naključna najdba.**

¹ de Wilde et al., BJS 2024

Kako papilo sploh vidimo.

Normalna papila je morfološko slabo vidna na CT in MR preiskavi



PROTOKOL

Dual-phase CT (pankreasni protokol)

arterijska + portalna venska faza, tanki rezi ≤ 2 mm

MRCP z 2D + 3D T2-težno sekvenco

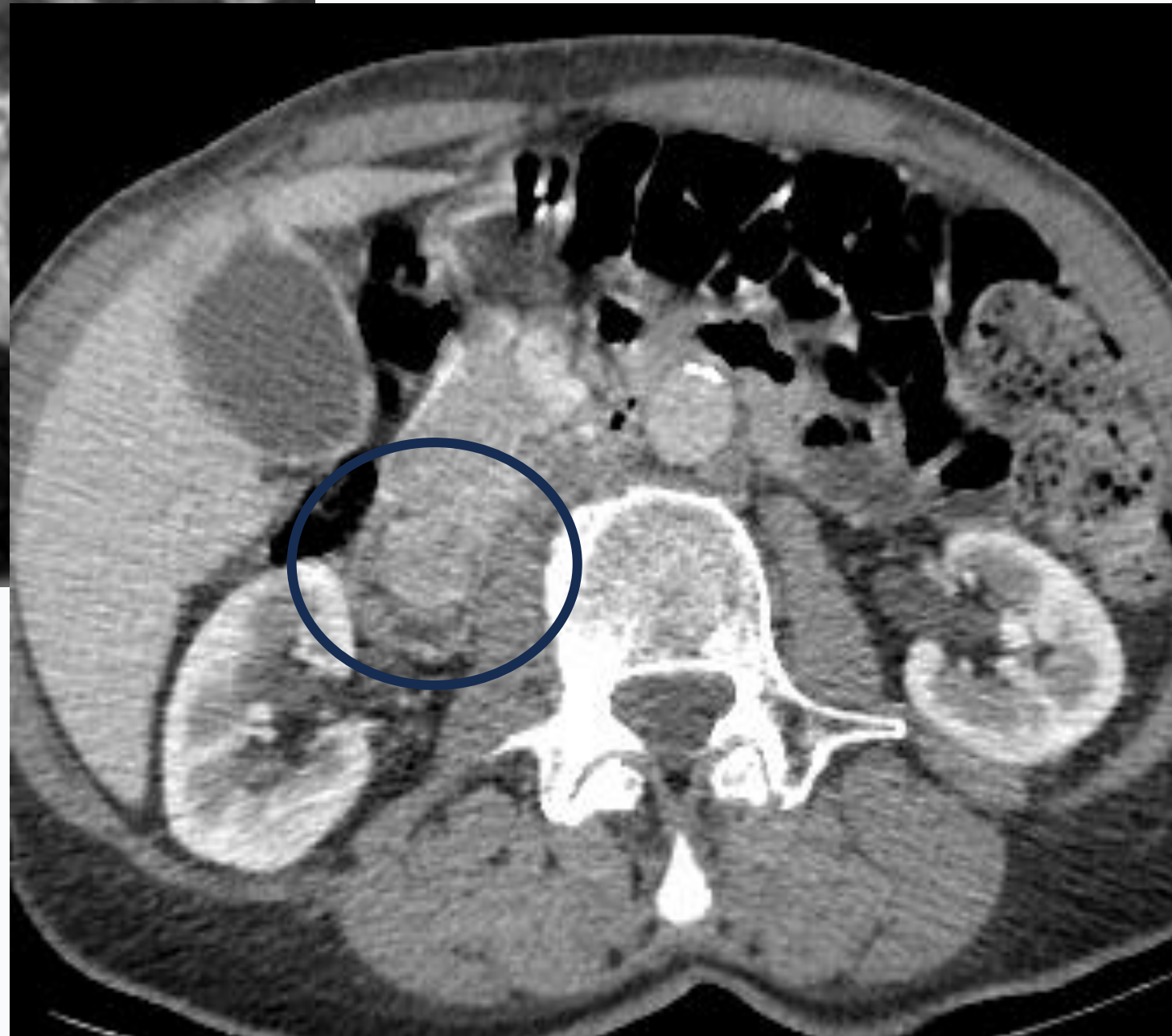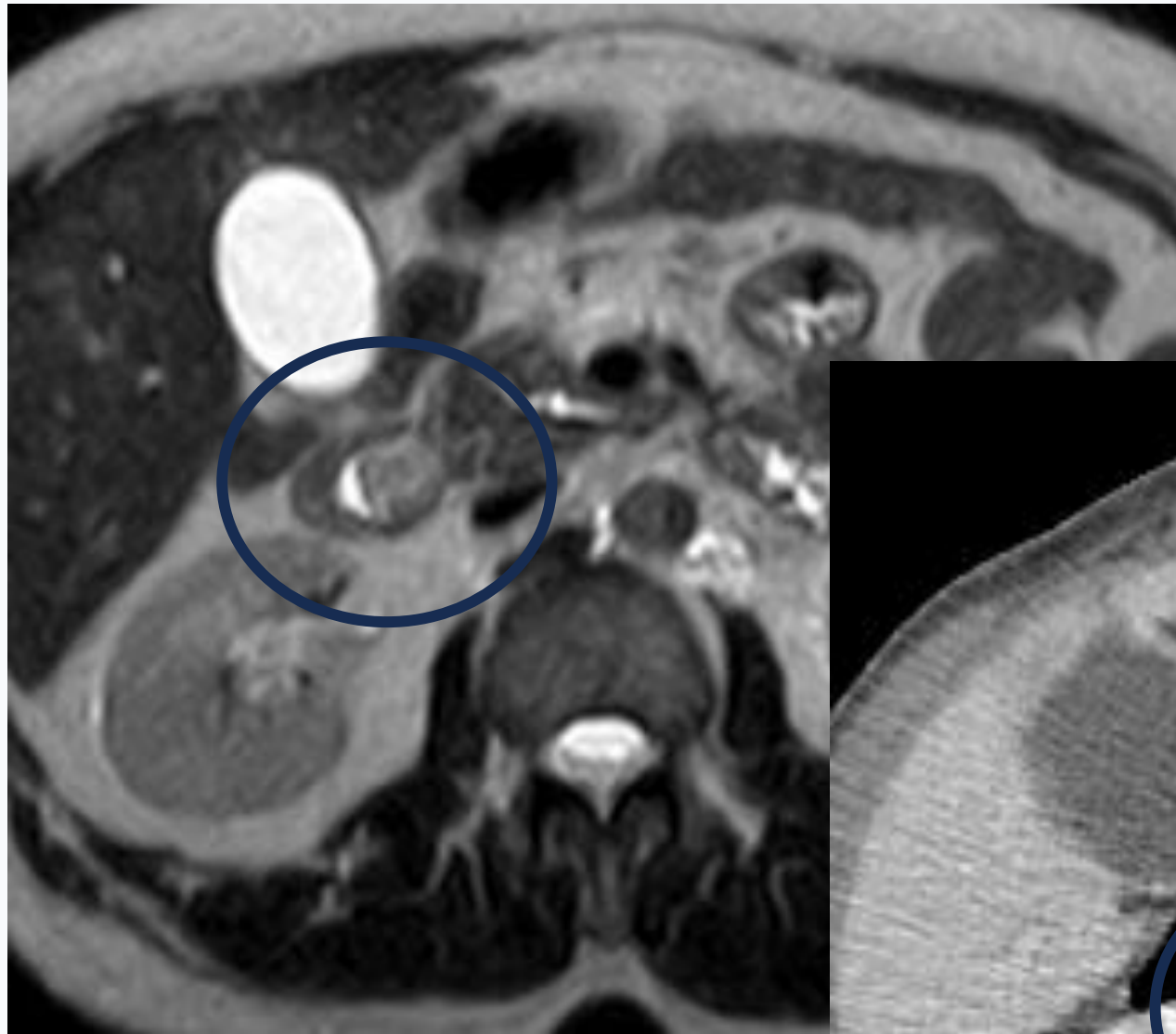
prikaz vodov brez kontrasta; T1 fat-sat \pm Gd za parenhim

Double-duct sign

Sočasna dilatacija CBD in MPD = **obstrukcija na nivoju papile, dokler ni dokazano drugače.**

DDx ne pa zanesljiv kazalec: razlikuje med ampularnim tumorjem in pankreasnim Ca glave; potrebna nadaljnja obravnava.

Ampularni tumor na CT in MR.



TIPIČNI ZNAKI

Ekspanzija papile

> 10 mm; "intraduodenalna" masa, ki štrli v lumen

Double-duct sign

dilatacija CBD in MPD; abrupt cutoff na papili

Hipovaskularna masa na CT

slabše obarvanje kot okolni pankreas (art. faza)

T2 hipo na MR, restrikcija DWI

parenhimska komponenta vs. Tekočinski signal žolča

Nobeden ni patognomoničen. Vzorec celote je tisto, kar šteje.

Vloga CT in MR — *staging*.

MRCP

Intraduktalna razširjenost.

→ koliko visoko sega tumor po CBD/MPD

→ prikaz anatomije pred posegom

→ ESGE: MRCP + EUS močna priporočila za staging²

DUAL-PHASE CT

Lokalni staging in oddaljene metastaze.

→ izhodišče za resektabilnost (lokalno omejena/napredovala)

→ vaskularna invazija (a. mesenterica sup., v. portae portae)

→ peritonealna karcinomatoza

→ oddaljeni zasevki

20 mm

intraduktalna razširjenost

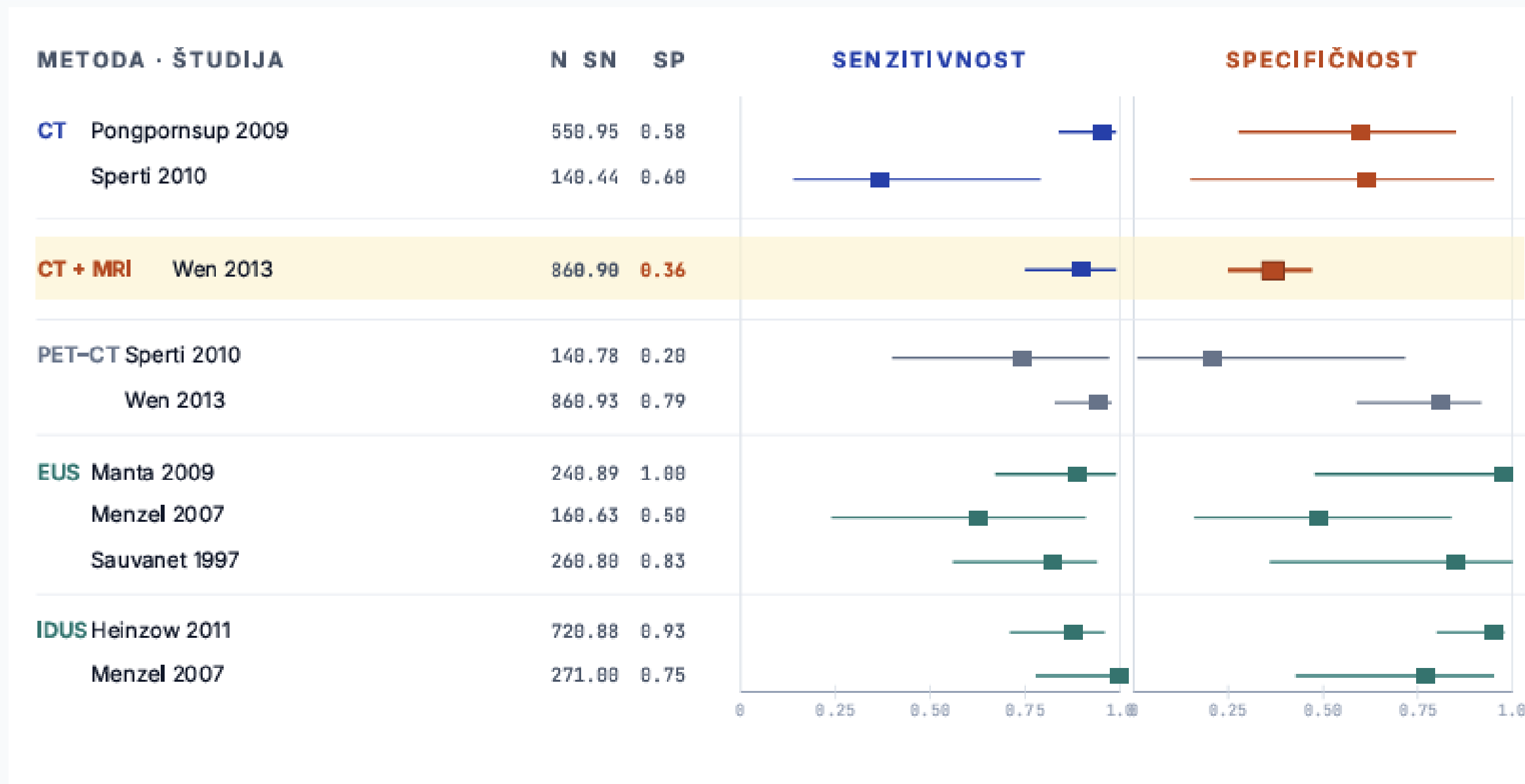
< 20 mm → razmislek o **endoskopski papilektomiji**

> 20 mm → kirurško zdravljenje (**pankreatikoduodenektomija**)²

² ESGE Guideline: Endoscopic management of ampullary tumors, Vanbiervliet et al., Endoscopy 2021.

Imaging maligno vs benigno?

BJS 2024 — sistematični pregled, 10 študij, 397 bolnikov.¹ Diagnostična natančnost za razlikovanje benigno vs. maligno.



SPECIFIČNOST · CT + MRI

36%

Wen 2013, N=86
(senzitivnost 90 %)

CT/MR vidi lezijo, a ne loči zanesljivo benignega od malignega.

Za to → EUS ± IDUS + biopsija.

¹ de Wilde et al. BJS 2024;111:znad432. Točkovne ocene s 95 % CI; meta-analiza ni bila izvedljiva (heterogenost). Highlight: Wen 2013, CT+MRI, N=86.

A kaj zmore *samo MR*?

Lee 2024 — retrospektivno, 76 bolnikov (51 benignih, 25 malignih ampularnih striktur).⁴

UNIVARIABILNA ANALIZA — KATERI MR ZNAK NAPOVEDUJE MALIGNOST

MR ZNAK	BENIGNI n=51	MALIGNI n=25	OR (95% CI)
Difuzijska restrikcija (DWI b=800)	8 %	80 %	47.0
Non-iso T2 signal papile	6 %	64 %	28.4
Ampularna masa	24 %	88 %	23.8
Non-similar kontrast. papile	14 %	70 %	16.2
Periampularna bezgavka > 1 cm	2 %	20 %	12.5
<i>Klinično</i> : ikterus	8 %	44 %	9.2
Bulging papila	16 %	52 %	5.8
Proporcionalna biliarna dilatacija	28 %	56 %	3.4

Velikost mase ≥ 10.5 mm \rightarrow Sn 76 %, Sp 94 %, AUC 0.89 (ROC). Vsi $p < 0.05$.

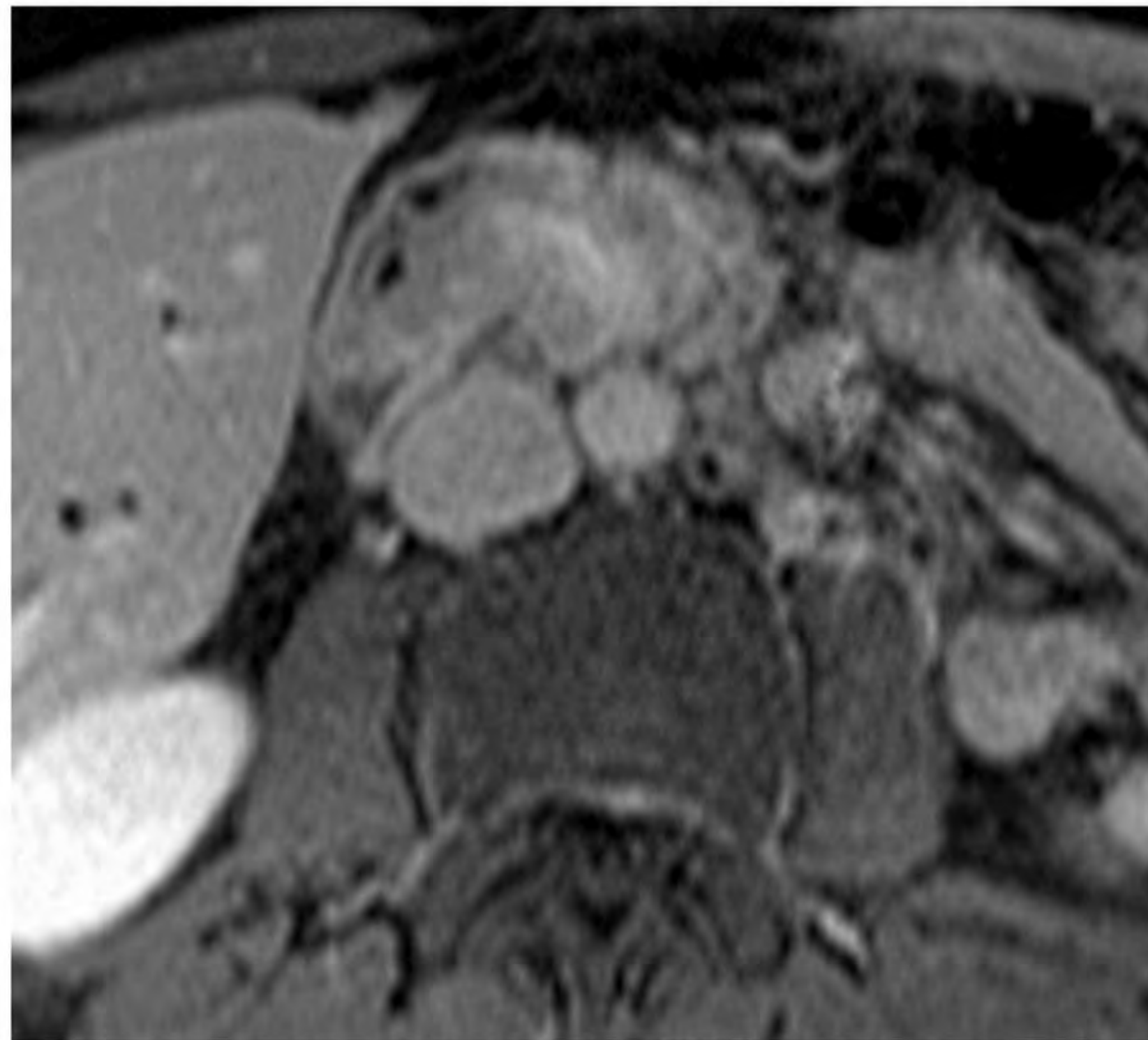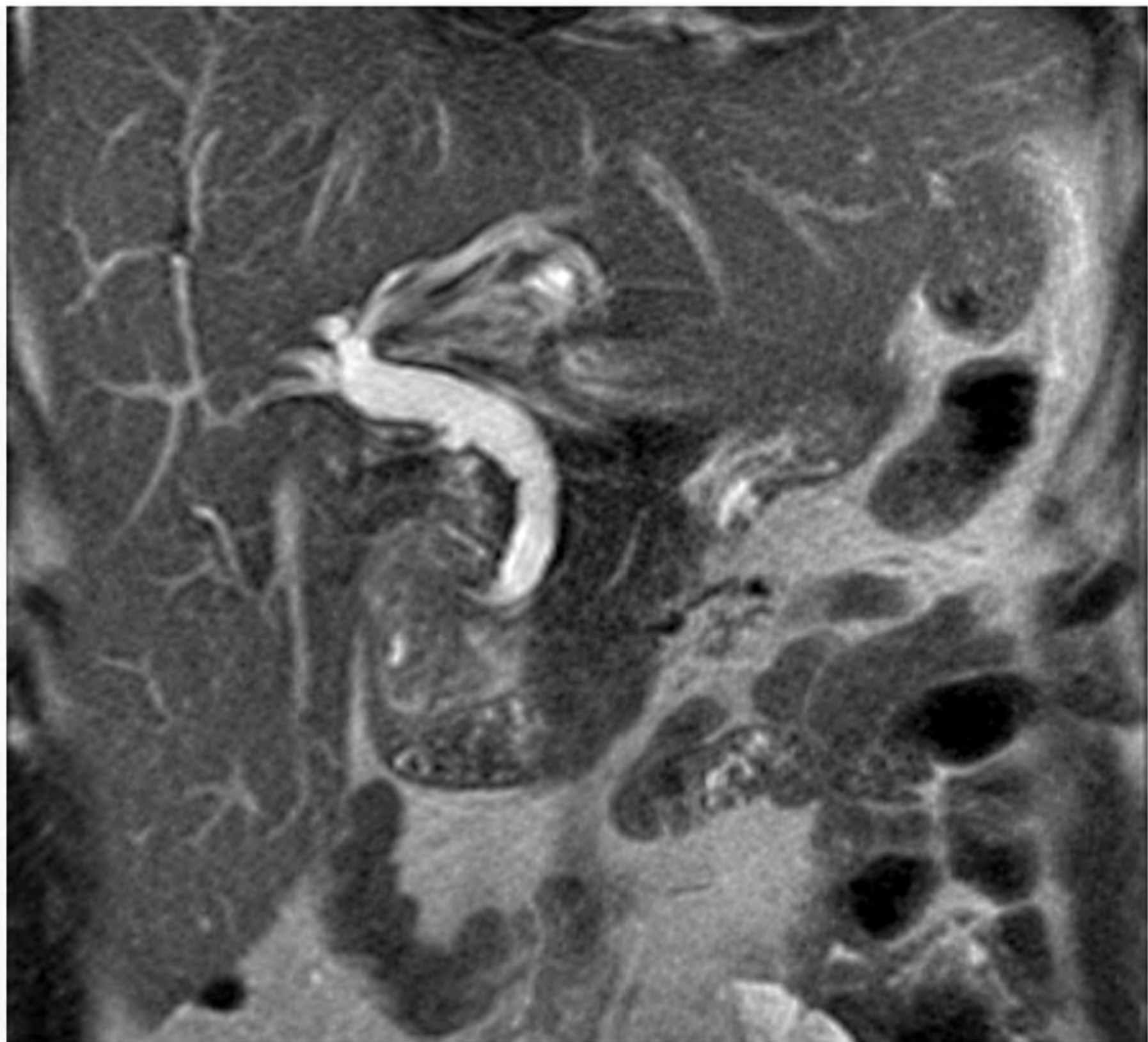
MULTIVARIABILNI MODEL — 4 NEODVISNI NAPOVEDNIKI

PREDIKTOR	OR	UTEŽ
Difuzijska restrikcija papile na DWI	42.8	 100
Ikterus klinično (bil. > 2.5 mg/dL)	12.4	 58
Ampularna masa vidna, ≥ 10 mm	8.4	 50
Bulging papila izbočenje v duod. lumen	8.3	 50

VALIDACIJA (interna, bootstrap $\times 500$)
napaka modela < 0.05 — močna kalibracija

1 center · N = 76 · retrospektivno · le interna validacija — model še ni potrjen na zunanjih kohortah.

⁴ Lee JE, Choi S-Y, Lee MH, et al. *Eur J Radiol* 2024;170:111228 — MR nomogram za napoved malignosti ampularne striktur. Univariabilne ORs iz Tabele 1; multivariabilne (model) iz Tabele 2.



Ampularni adenokarcinom

Drugi periampularni tumorji.

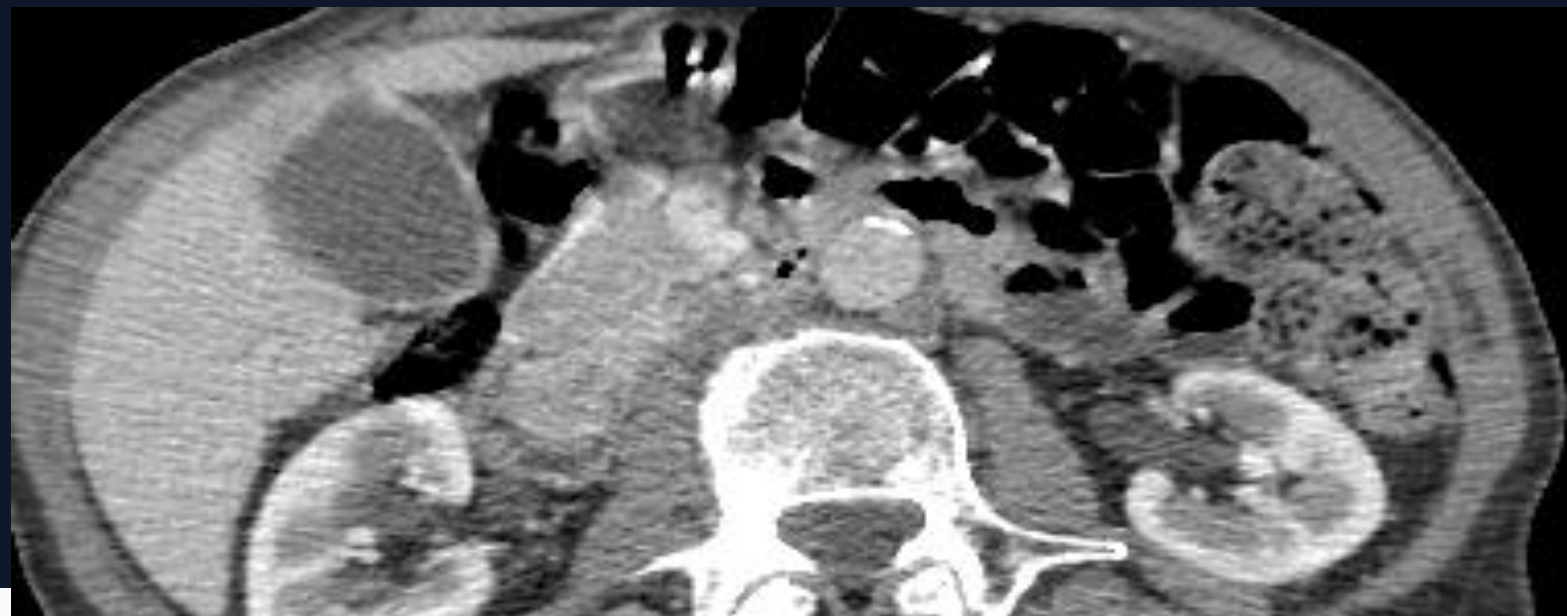
Štirje sosedi — različna terapija, različna prognoza..

Entiteta	Lokacija mase	Vzorec dilatacije	Kontrastiranje (CT)	Klinični namig
Ampularni adenom / Ca	centrirana v papili ; intraduodenalna intraduodenalna komponenta	CBD <i>in</i> MPD, abrupt cutoff v papili	izoatenuirajoč ali blago hipo	zgodnji ikterus, manjši tumor; boljša prognoza
Pankreas glave PDAC	v parenhimu glave pankreasa, pri papili papili infiltrira navzven	CBD + MPD; postopen zoženje , atrofija dist. pankreasa	hipovaskularna v arterij. fazi; tipičen tipičen vzorec	izguba teže, pogosto invazija (SMA/SMV)
Distalni CCA holangio Ca	v steni CBD tik nad papilo; pogosto pogosto brez vidne mase	samo CBD ; MPD normalen ali blago razširjen	pozno kontrastiranje (fibrozni stromalni vzorec)	obstrukcija "high-grade", odlično prikaže striktur
Duodenum adenom / GIST / Ca	v duodenalni steni ob papili (D2), eksofitno v lumen	pogosto brez dilatacije vodov (razen sekundarne kompresije)	heterogena (GIST hipervaskulariziran, adenoCa hipo)	GI krvavitev, anemija; redko ikterus

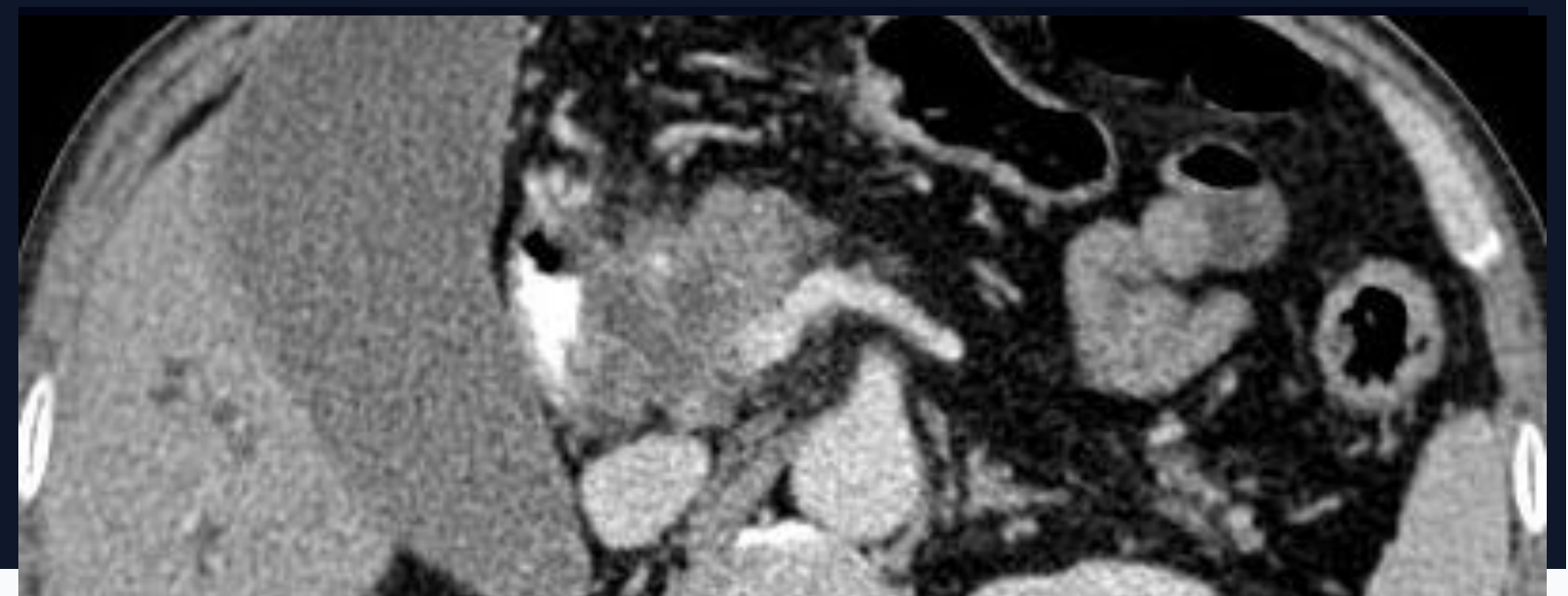
Razlike so vzorci, ne pravila. Prekrivanje (zlasti ampularni vs. pankreas glave) je v praksi pogosto. Prilag. po Sunnapwar 2021, Nikolaidis 2014.

Razlikovanje od odstalih tumorjev

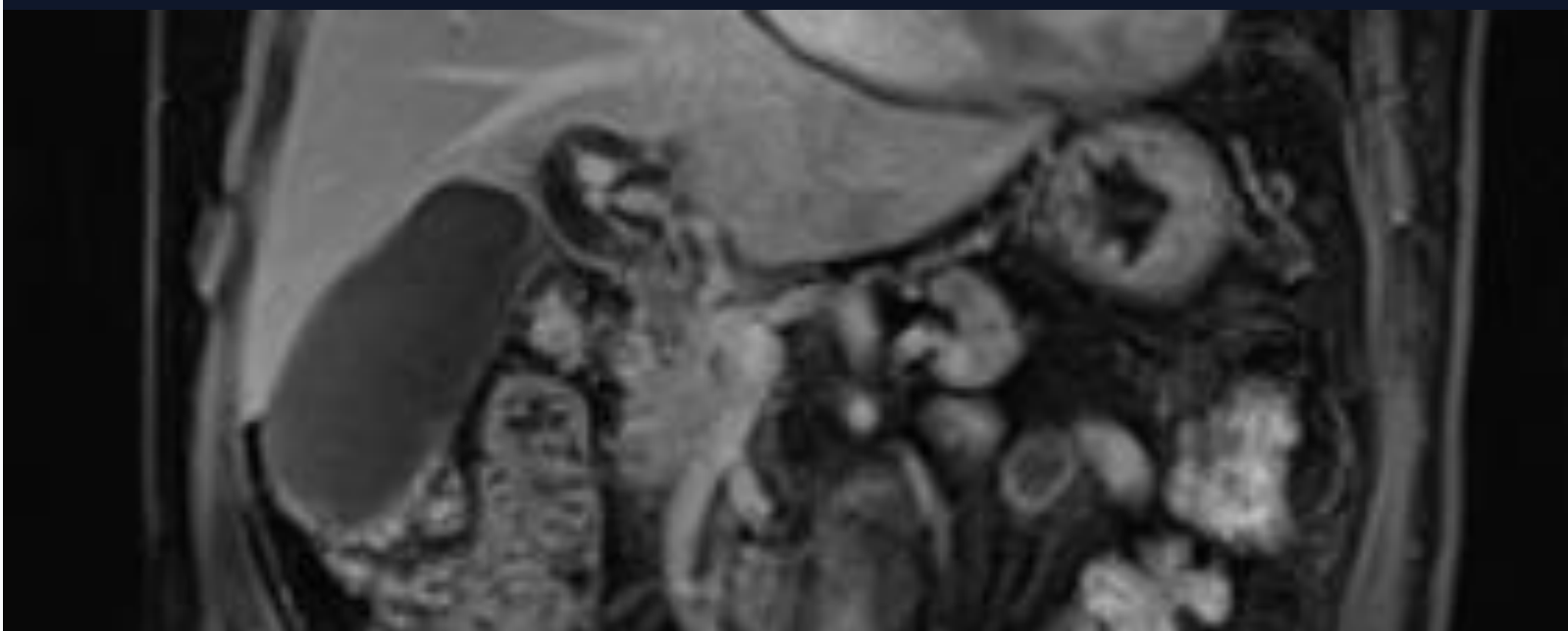A · AMPULARNI



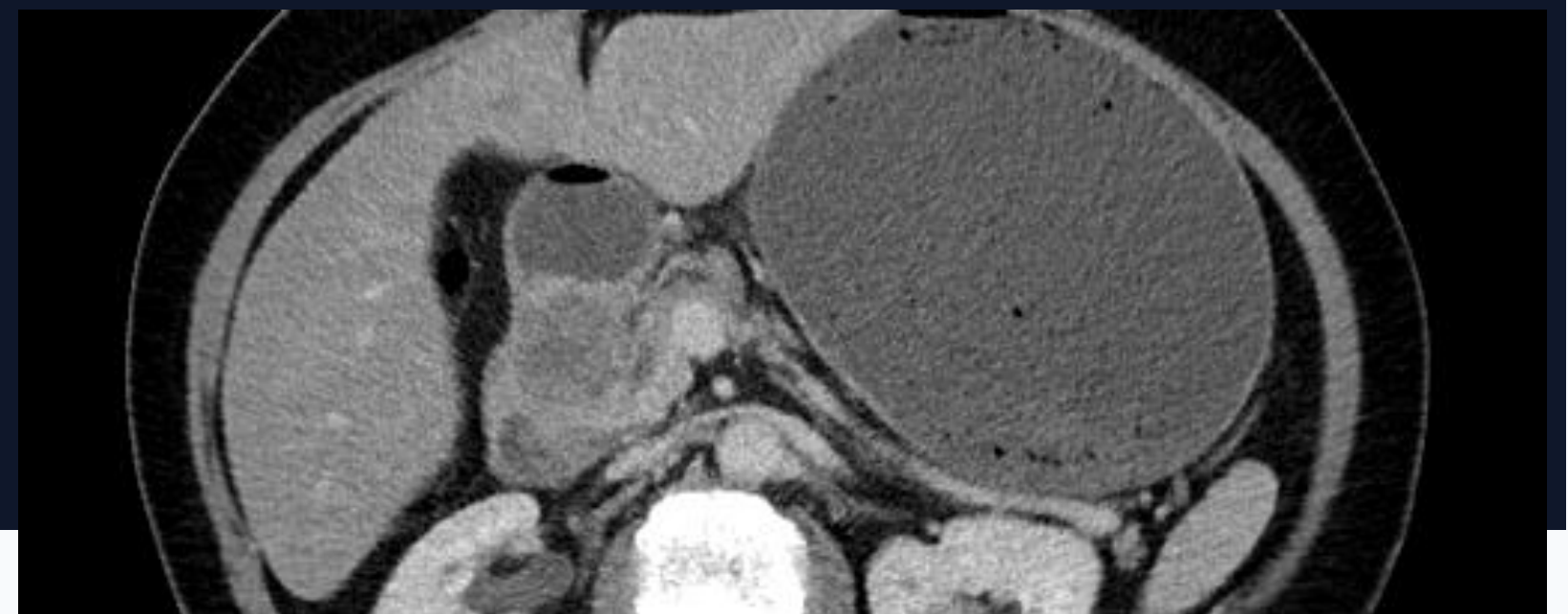
B · PANKREAS GLAVE (PDAC)



C · DISTALNI HOLANGIO Ca



D · DUODENALNI TUMOR



Vse, kar oponaša tumor.

MRCP je predvsem **izključitvena** preiskava — pred etiketiranjem »tumor« moramo izključiti to.

01

Holedolithiaza

- **filling defect** v distalnem CBD na MRCP
- "meniscus" znak okoli kamna
- dilatacija CBD *brez* mehke tkivne mase mase

MRCP zazna kamne > 3 mm z visoko Sn (90 %)

02

Disfunkcija sfinktra Oddi

- **brez mase**, brez ekspanzije v lumen

03

Kronični pankreatitis

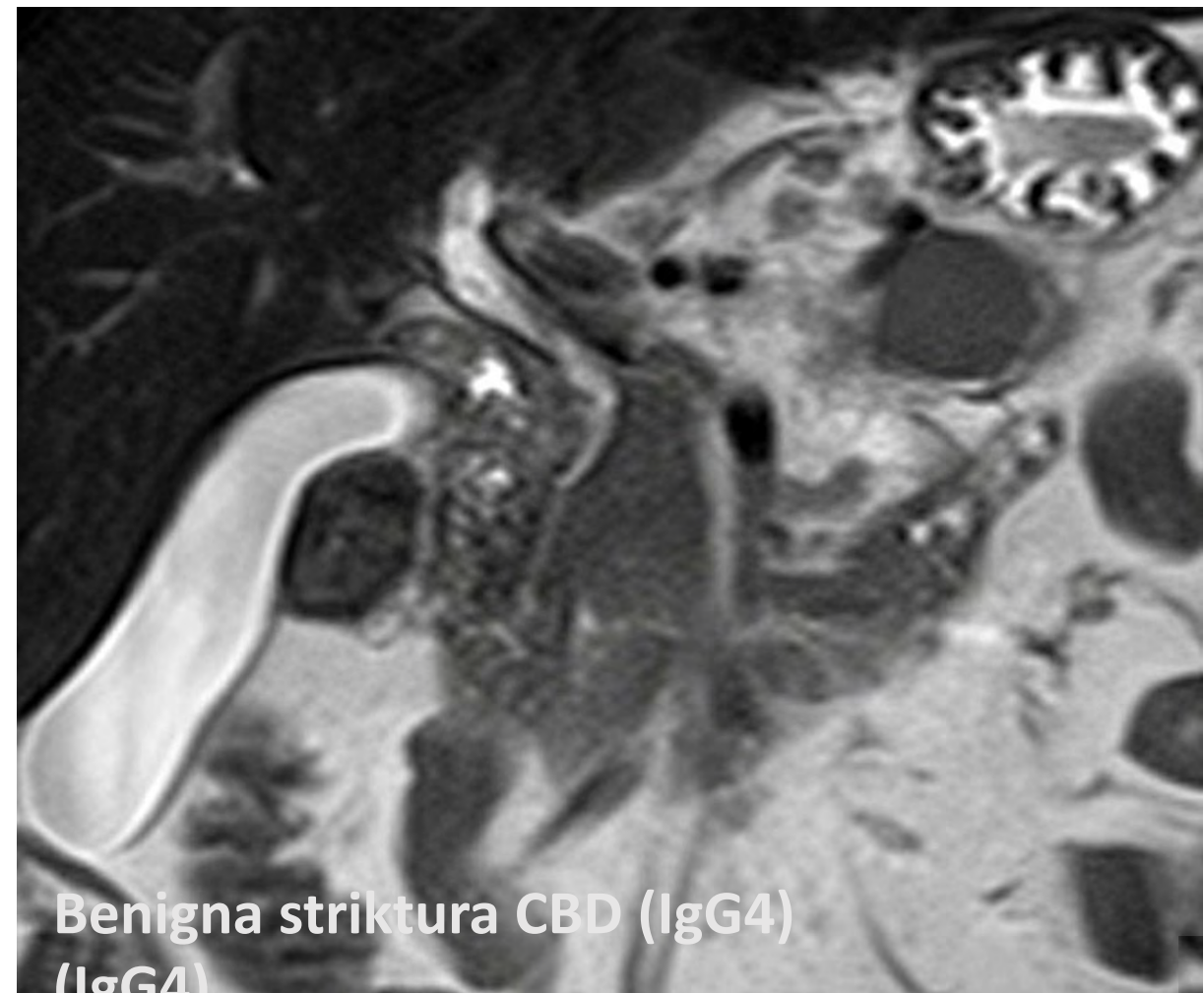
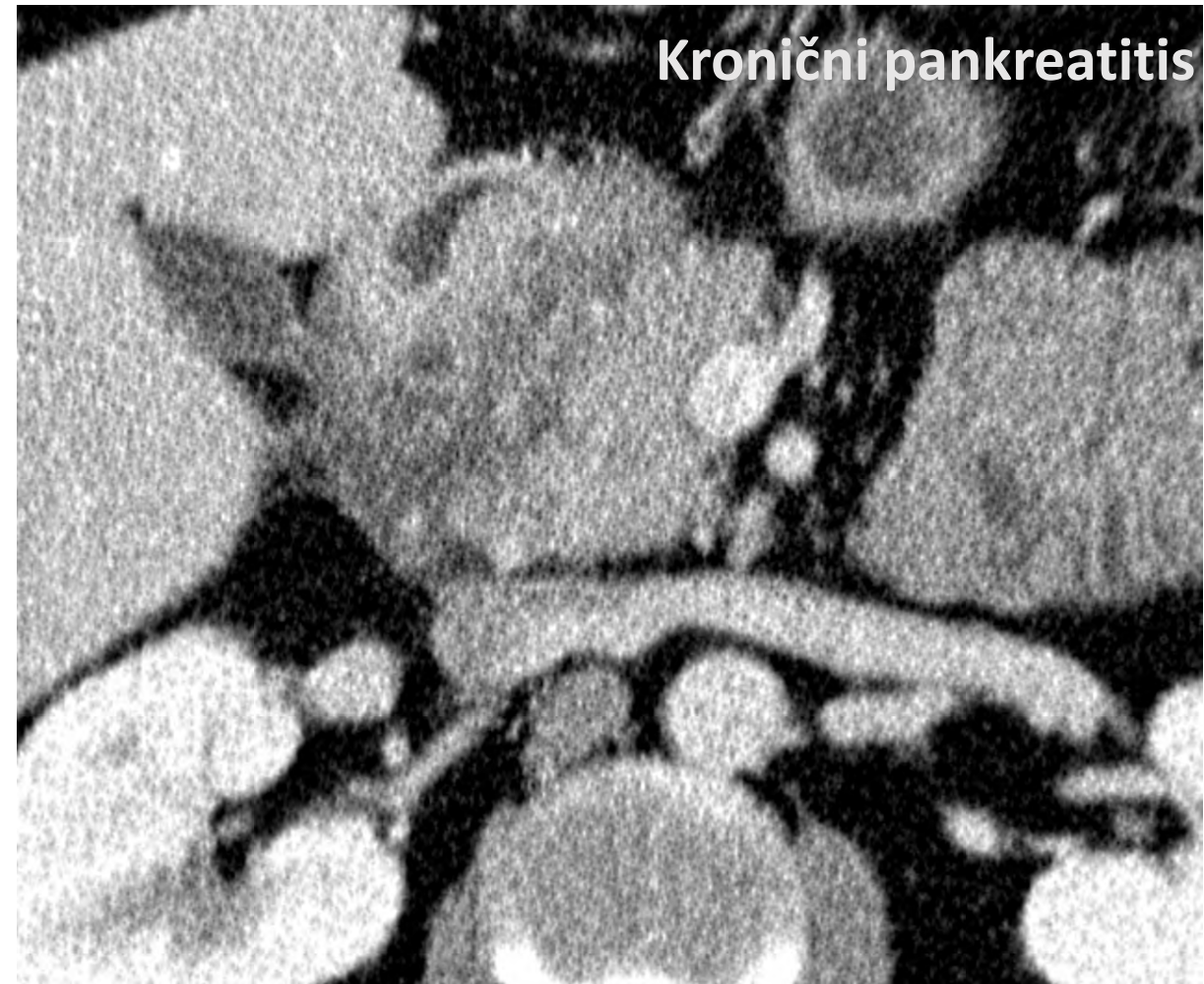
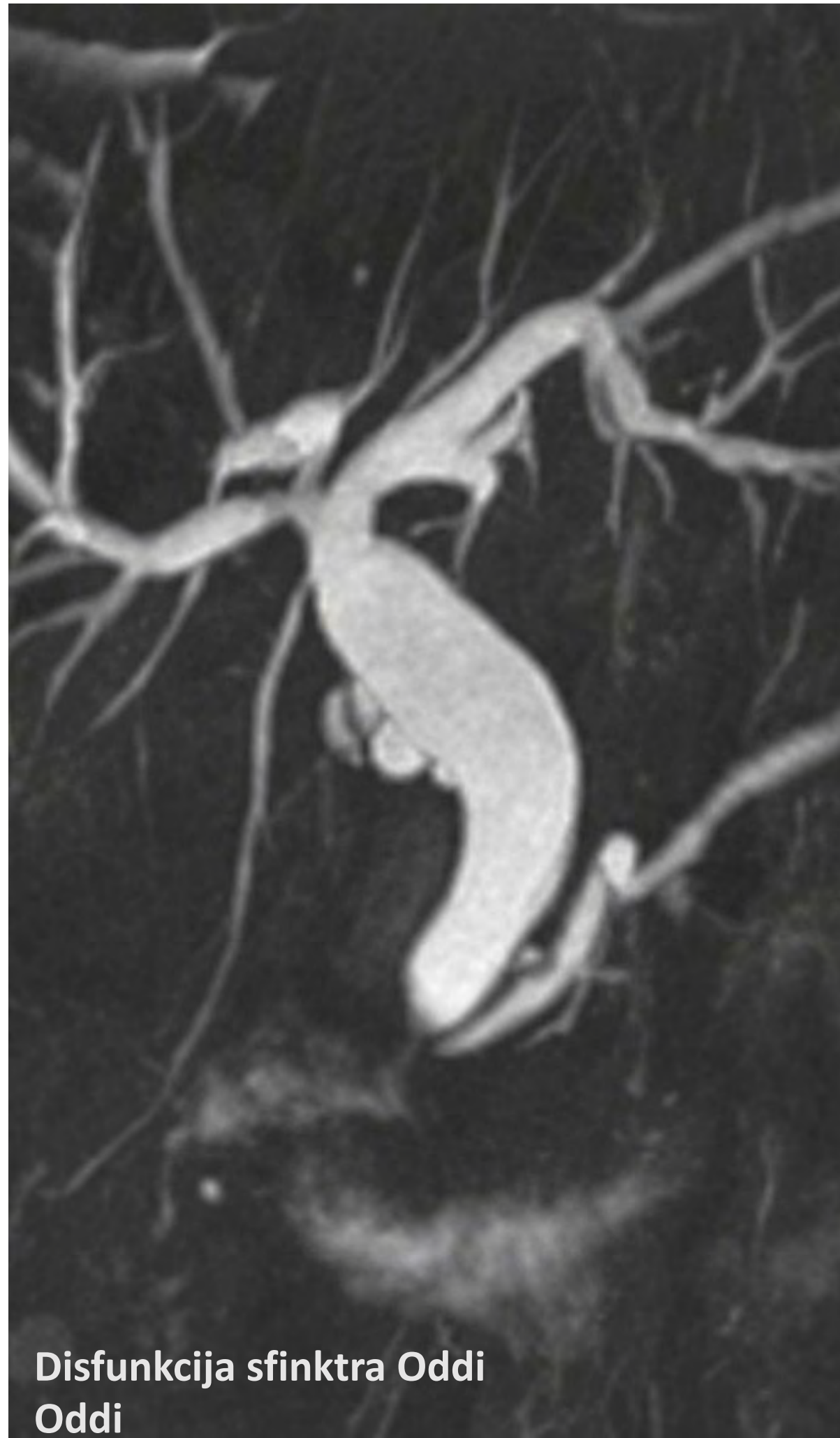
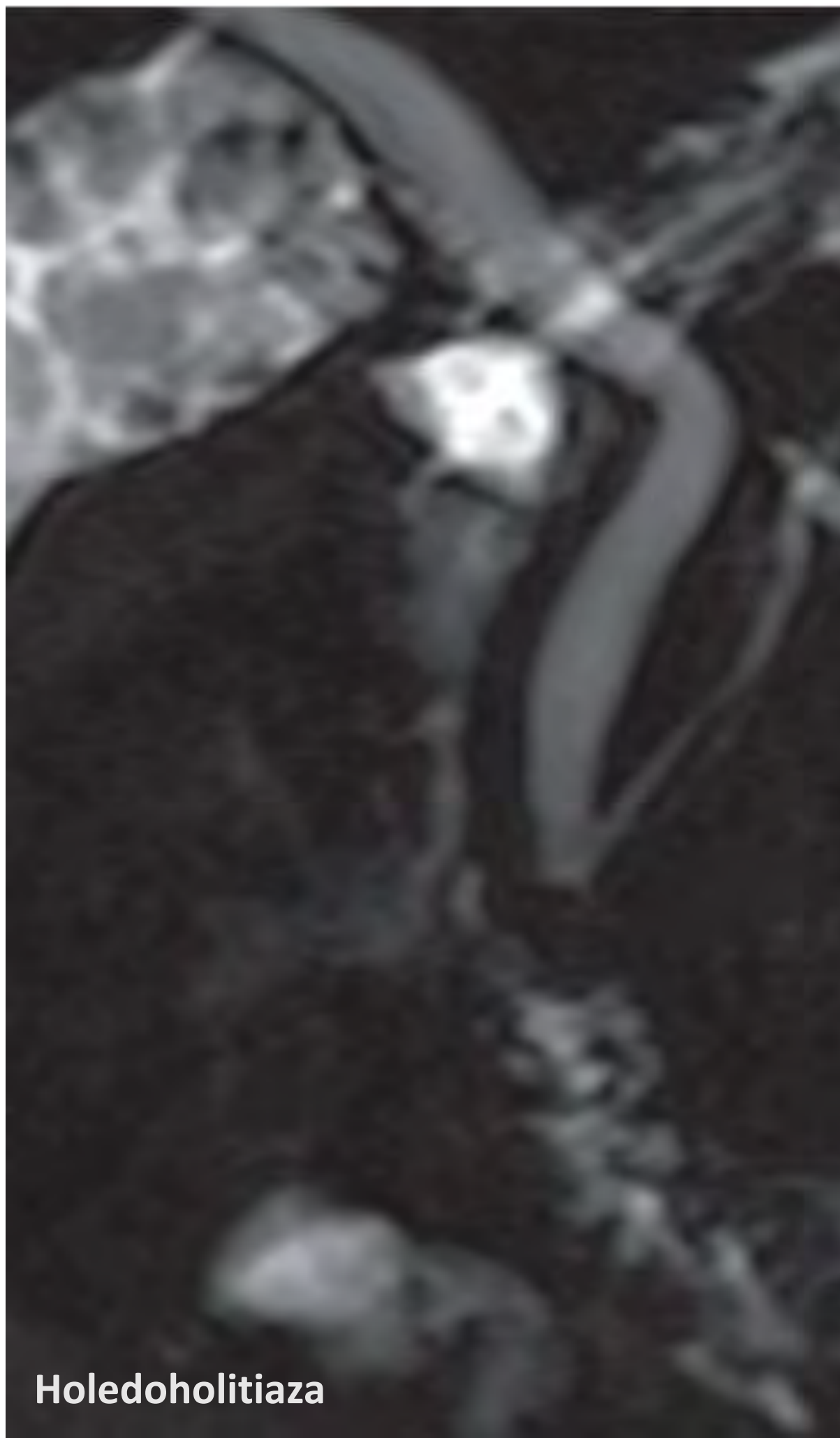
- **kalcinacije** v parenhimu (CT)
- MPD: "*chain of lakes*", neenakomerna razširjenost
- atrofija parenhima, "groove" v glavi

PDAC pri kroničnem pankreatitisu lahko pridružena najdba!

04

Benigne strikture CBD

- IgG4-povezana bolezen, PSC, post-ERCP
- daljša, *gladka* stricturna območja
- multifokalno (PSC) vs. solitarno



Štiri stvari za konec.

01

MRCP omogoča oceno intraduktalne razširjenosti.

Mejnik **20 mm** odloča med endoskopsko papilektomijo in pankreatikoduodenektomijo (ESGE 2021).

02

CT s KS ali MR s KS za *staging*.

CT/MR slabo razlikujeta benigni od malignega ampularnega tumorja. Specifičnost
Specifičnost CT+MRI: 36 %.

03

Misli na DDx.

Ampularni, pankreas glave, distalni CCA, duodenum — različna terapija. Najtežje:
Najtežje: ampularni vs. PDAC, ki sega v papilo.

04

EUS + biopsija bolj senzitivna in specifična.

REFERENCE

Viri in priporočila.

PRIMARNA LITERATURA

- [1] **de Wilde AJ, de Jong EJM, Geurts SME, et al.** Diagnostic accuracy of cross-sectional and endoscopic imaging in ampullary tumours: systematic review. *BJS* 2024;111:znad432.
- [2] **Vanbiervliet G, Strijker M, Arvanitakis M, et al.** Endoscopic management of ampullary ampullary tumors: European Society of Gastrointestinal Endoscopy (ESGE) Guideline. *Endoscopy* Guideline. *Endoscopy* 2021;53:429–448.
- [3] **Sunnapwar A, Nagar A, Katre R, et al.** Imaging of ampullary and periampullary *Gastrointest Abdom Radiol ISGAR* 2021;4:214–228.
- [4] **Lee JE, Choi S-Y, Lee MH, et al.** Differentiation of malignant from benign ampullary strictures: ampullary strictures: a prediction nomogram based on MR imaging and clinical findings. *Eur J findings. Eur J Radiol* 2024;170:111228.

DODATNO

- [5] **Nikolaidis P, Hammond NA, Day K, et al.** Imaging features of benign and ampullary and periampullary lesions. *RadioGraphics* 2014;34(3):624–641.
- [6] **Pittman ME, Brierley J, Gress D, et al. / TNCD.** Ampullary tumors: French Intergroup Intergroup Clinical Practice Guidelines (TNCD) 2023.
- [7] **NCCN Guidelines.** Ampullary Adenocarcinoma, Version 1.2023. *JNCCN* 782.

HVALA ZA POZORNOST

Vprašanja, primere in pomisleke vabim na razpravo — tudi ko slika ne pove dovolj.